

## UTILIDAD DE LA ULTRASONOGRAFIA EN LA NEFROSTOMÍA PERCUTÁNEA POR UROPATIA OBSTRUCTIVA

**Autores:** Dres. Andrés Galarza (1); Mariano Palermo MAAC, FACS (1-2); Cristian Cerda (1); Pablo Córdoba MAAC (1); Dario Berkowski MAAC (1-2); Gary Duran (1); Esteban Martínez (1); Juan Do Pico (1) y Mariano Giménez MAAC (1-2)

- *Fundación para la Docencia, Asistencia e Investigación en Cirugía Invasiva Mínima (DAICIM) (1)*
- *División Cirugía Gastroenterológica. Hospital de Clínicas “José de San Martín”. Universidad de Buenos Aires. (2)*

### Resumen

**Antecedentes:** La nefrostomía percutánea es una maniobra diagnóstica y terapéutica de primer orden sobre el riñón ya sea como derivación urinaria externa o para favorecer la manipulación de la vía urinaria en su tratamiento definitivo. Debido a su baja morbimortalidad se convierte en una técnica de elección para el abordaje de la uropatía obstructiva por parte de cirujanos intervencionistas.

**Objetivo:** Presentar una serie de casos analizando las indicaciones, resultados y complicaciones de los mismos.

**Diseño:** Retrospectivo Descriptivo

**Materiales y Métodos:** Se presenta una serie de 109 pacientes nefrostomizados entre Marzo del 2005 y mayo del 2011. El rango etario osciló entre 21 y 93 años con una media de 54 años. 59 pertenecían al sexo masculino.

**Resultados:** Se realizaron 123 nefrostomías percutáneas en 109 pacientes de las cuales 14 fueron bilaterales y se colocó catéter doble “j” por vía anterograda en 15 oportunidades. La vía de abordaje preferencial fue ecográfica y en 22 casos con guía tomográfica. Las causas de obstrucción fueron: Cáncer de útero, Cáncer de Vejiga, Cáncer de colon, Cáncer de próstata, litiasis renal, litiasis ureteral. Las complicaciones observadas fueron hematuria, hematoma renal y perirrenal y obstrucción del catéter. La mortalidad fue del 0,9% (n=1).

**Conclusión:** La Nefrostomía Percutánea es un procedimiento seguro y eficaz al momento de tratar inicialmente la uropatía obstructiva ya sea complicada o no. Además presenta una baja morbimortalidad y proporciona una vía de abordaje para el tratamiento definitivo de la misma.

*Palabras clave:* Nefrostomía percutánea, uronefrosis, obstrucción ureteral.

## Abstract

**Background:** Percutaneous nephrostomy is diagnostic and therapeutic maneuvers first order on the kidney and urinary diversion either to support or external manipulation of the urinary tract in definitive treatment. Because of its low morbidity and mortality becomes in a technique of choice for addressing the obstructive uropathy by interventional surgeons.

**Objective:** Present a case series analyzing the indications, results and complications thereof.

**Design:** Retrospective and Descriptive.

**Materials and Methods:** We present a serie of 109 patients with percutaneous nephrostomy between March 2005 and May 2011. The age range ranged between 21 and 93 years with a mean of 54 years old. 59 were male.

**Results:** 123 percutaneous nephrostomy were performed, 109 patients of which 14 were bilateral and double catheter was placed. Double "j" catheter was placed in 15 opportunities. The procedure was done guided by ultrasound and in 22 cases with CT scan guided. The causes of obstruction were: uterus cancer, Bladder Cancer, Colon cancer, Prostate cancer, kidney stones, ureteral stones. Complications were hematuria, renal and perirenal hematoma and catheter obstruction. Mortality was 0.9% (n = 1).

**Conclusion:** Percutaneous nephrostomy is a safe and effective procedure in the treatment of obstructive uropathy initially either complicated or not. Also has low morbidity and provides an avenue of approach for a final treatment of the disease.

**Keywords:** Percutaneous nephrostomy, hydronephrosis, ureteral obstruction.

## **Antecedentes:**

La nefrostomía percutánea consiste en realizar una comunicación entre el sistema pielocalicial renal y la superficie cutánea.

En 1941 Rupel y Brown reportan la extracción de un cálculo renal obstructivo mediante la realización de un trayecto percutáneo. En 1955 Goodwin y colaboradores describen el uso de la nefrostomía percutánea para el alivio de la obstrucción e infección del tracto urinario superior, pero la vía percutánea para la extracción renal de una litiasis no se estableció hasta 20 años después en que Fernstrom y Johansson (1976) la realizaron para este propósito exitosamente en tres pacientes.<sup>1</sup>

A partir de allí comienza un desarrollo progresivo y en aumento del abordaje miniinvasivo de la patología urológica obstructiva.

De todas maneras creemos que hasta el perfeccionamiento de la ecografía no se desarrollo totalmente el abordaje percutáneo del sistema pielocalicial<sup>3-5</sup>.

La nefrostomía percutánea constituye un procedimiento que permite un abordaje tanto diagnostico como terapéutico de la uropatía obstructiva, tales como; nefrolitotomía percutánea nefroscopia dilatación ureteral, fistulas urinarias<sup>6-7</sup> etc.

La facilidad del procedimiento y su baja morbimortalidad hacen que sea una técnica mucho más aceptada y extendida entre los cirujanos urólogos o intervencionistas<sup>7</sup>.

## Materiales y Métodos:

Se realizaron 123 nefrostomias percutáneas en 109 pacientes entre Marzo del 2005 y mayo del 2011. El rango etario oscilo entre 21 y 93 años con una media de 54 años. 59 pertenecían al sexo masculino, 14 fueron bilaterales y se coloco catéter doble “j” por vía anterograda en 15 oportunidades. La vía de abordaje preferencial fue ecográfica y en 22 casos con guía tomográfica.

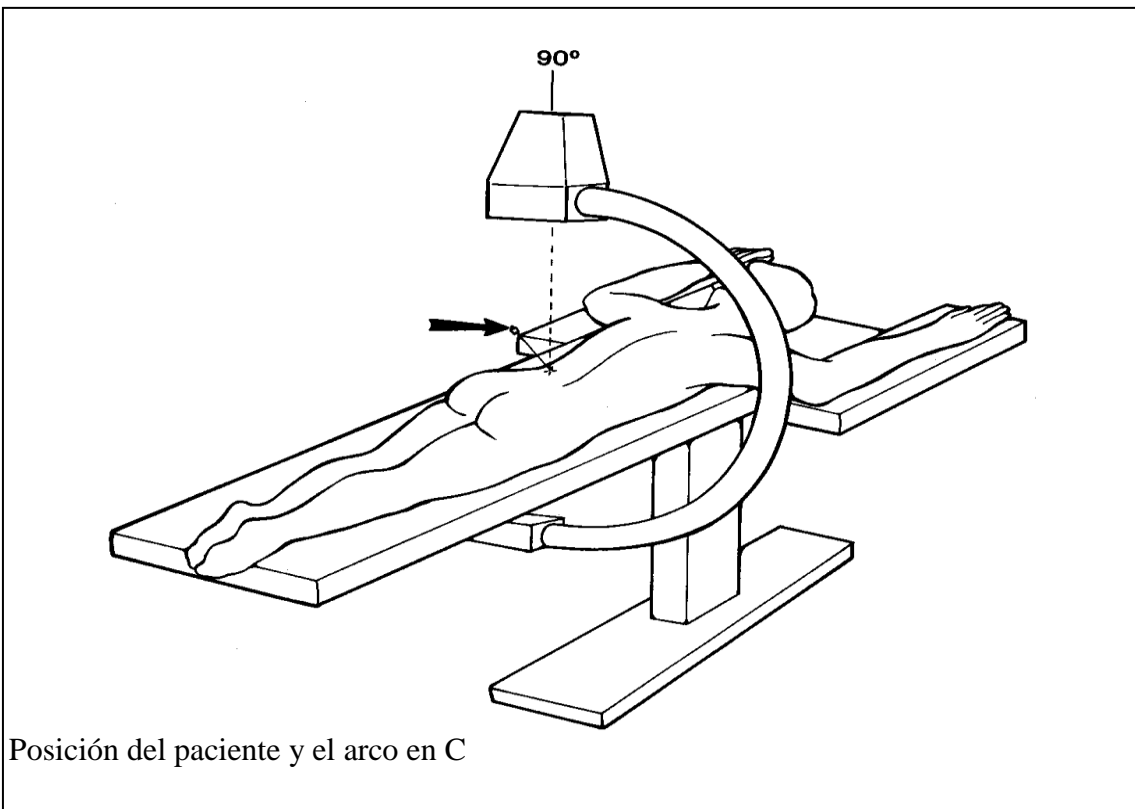
## Indicación:

Todos los procedimientos fueron realizados con un pre quirúrgico completo previo, con ECG con valoración cardiológica, coagulo grama dentro de parámetros normales y consentimiento informado<sup>10</sup>.

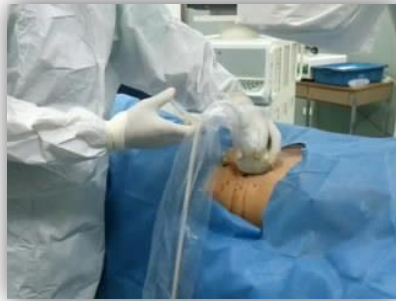Con respecto a la técnica: Se utilizaron dos posiciones del paciente, con mayor frecuencia se utilizo el decúbito prono y en menor frecuencia el decúbito lateral. Sobre todo en casos de obesidad, en último caso se utilizó un rodillo, que permitía mayor apertura del espacio costoilíaco y acercamiento de la superficie cutánea al riñón<sup>2</sup>.

Todos los procedimientos fueron realizados con neuroleptoanalgesia y en quirófano excepto unos pocos casos realizados en tomografía computada también con neuroleptoanalgesia y posición de cubito prono en todos los casos.

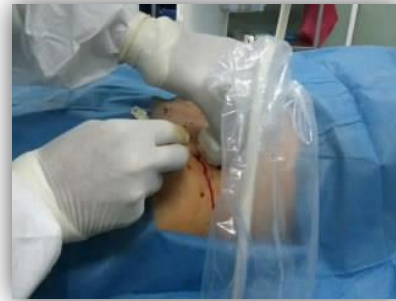Se realizó antisepsia del campo operatorio, la localización del punto de punción se realizo con ayuda de ecografía y un arco en (C) la vía de abordaje fue su costal, posterolateral en todos los pacientes<sup>3,2</sup>.



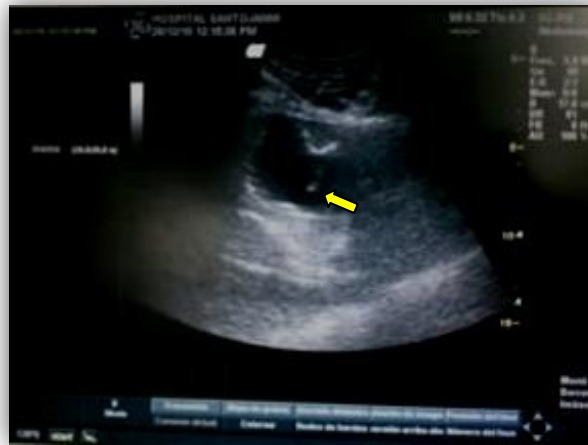Elegido el punto de acceso se realiza infiltración con lidocaína sin epinefrina al 2% seguido de esto se realiza una pequeña incisión con bisturí número 11, luego se observa el descenso de la aguja en la pantalla del eco grafo hasta el cáliz elegido y la introducción en el mismo el calibre de la aguja es de 16 gauges y en caso de accesos dificultosos se utilizan agujas de tipo chiba de 22 gauges.



Infiltración anestésica



Punción bajo guía ecográfica



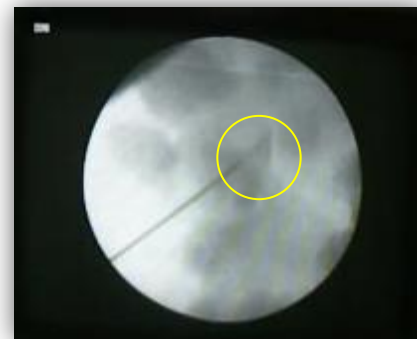La flecha indica la introducción de la aguja en el sist. colector

Una vez alcanzadas las cavidades pelicas renales, retiramos el mandril de la aguja, y administramos contraste yodado en el interior del sistema colector controlando radiológicamente, con un arco en C, la posición de la aguja.

Una vez Comprobado que la aguja está dentro del aparato excretor urinario, pasamos un alambre guía de acero fino o con cubierta hidrofílica, con punta flexible en forma de “J”, al interior del sistema colector del riñón con nuevo control radiológico<sup>8-9</sup>.

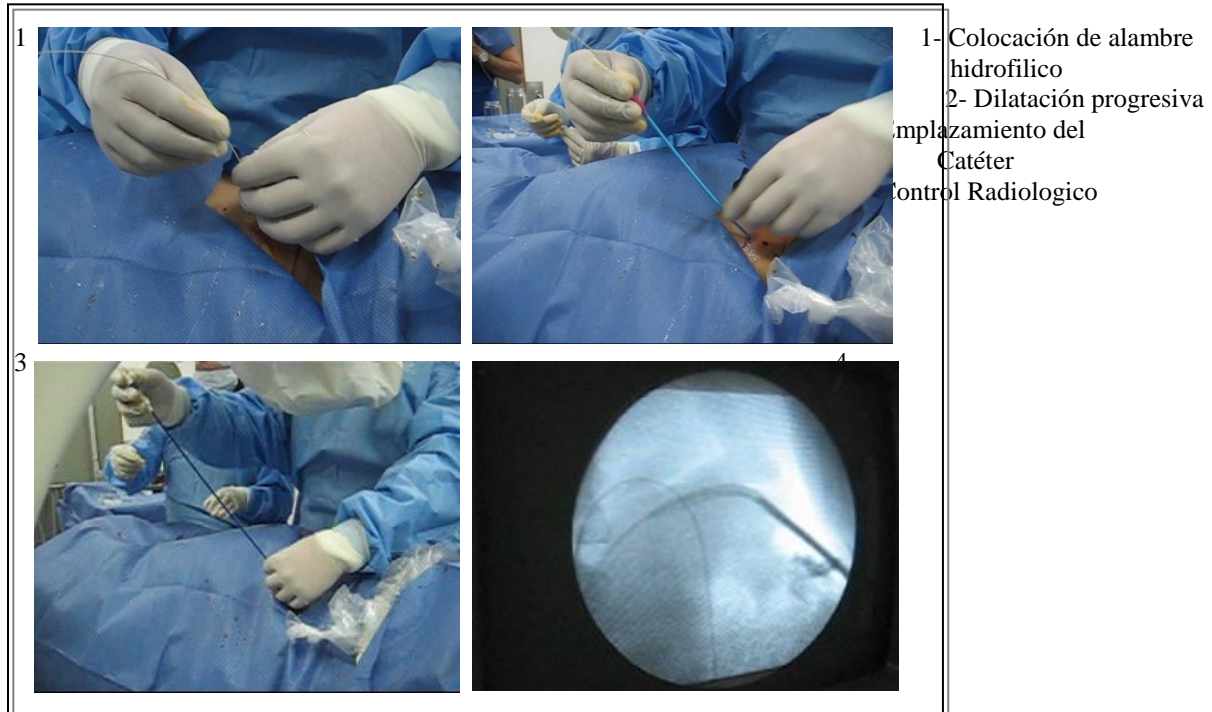
Dependiendo del calibre de la aguja utilizada se introduce un alambre de 0,035” en caso de 16 G o un alambre de 0,018” en caso de 22G.

Al utilizar un alambre con cubierta hidrofílica de 0,035” nos permite luego dilatar el trayecto en forma progresiva con dilatadores fasciales hasta 8 Fr. o 10 Fr. dependiendo del catéter a implantar se mantiene la dirección de introducción controlando radiológicamente bajo el arco en C<sup>11</sup>.



Salida de contraste dentro de la pelvis renal

## Secuencia de imágenes Técnica de Seldinger

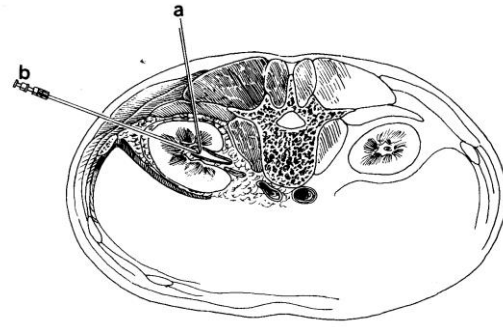
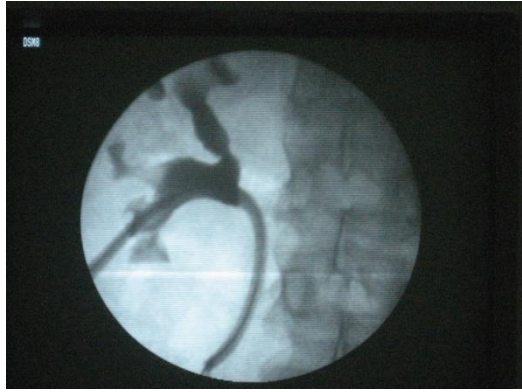


Al utilizar una guía de 0,018” debido a que esta es muy fina se debe recambiar la misma por un alambre de mayor calibre que nos permita mantener una rigidez de dilatación, por lo colocamos un introductor vascular tipo d’agostino guiado con el alambre y una vez esté dentro del sistema colector nos permite retirar el alambre de 0,018” e introducir a través de este un alambre de 0,035” que nos permitirá continuar con la técnica de seldinger para así dilatar el trayecto hasta 8 o 10 Fr. como fue descrito con anterioridad<sup>11</sup>.

Luego se coloca un catéter tipo pig tail de 8,5 Fr. o 10,2 Fr. Multipropósito con un mandril metálico el cual se progresa hasta la introducción al sistema colector utilizando este como tutor se desliza por sobre el alambre guía el catéter retirando luego al mandril metálico todo este procedimiento es controlado radiológicamente<sup>8</sup>.

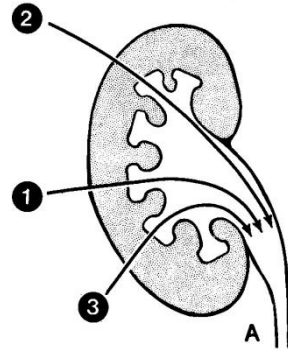
Una vez introducido el catéter se confirma la posición mediante la colocación de contraste yodado a través del mismo, lo que además de contrastar la posición permite determinar el nivel de obstrucción ureteral<sup>11</sup>.

Luego se fija el catéter a la piel con un punto de mono nylon 3.0 para evitar la maceración del orificio de salida con el constante movimiento del catéter.



Se observa el emplazamiento definitivo del Catéter a través del cáliz inferior

- 1- Acceso Cáliz medial
- 2- Acceso Cáliz superior
- 3- Acceso Cáliz inferior (preferencial)



## Resultados

Se realizaron 123 nefrostomias percutáneas en 109 pacientes de las cuales 14 fueron bilaterales y se colocó catéter doble “j” por vía antero grada en 15 pacientes en todas las oportunidades en forma diferida.

En todos los casos fue por obstrucción del sistema colector pielocalicial. En los casos de Uronefrosis bilateral preferimos realizar el procedimiento sobre el sistema colector más dilatado debido a la facilidad técnica que esto proporciona y los resultados obtenidos con respecto a la funcionalidad renal. En los casos donde tenemos la posibilidad de tener un radiorenograma isotópico se realiza el procedimiento sobre el riñón que presente dilatación pielocalicial considerable y funcionalidad renal aceptable, riñones no funcionantes no se someten a procedimientos así como poco dilatados tampoco<sup>11</sup>.

Las Causas de Obstrucción Tabla 1 fue por obstrucción ureteral secundaria a ca. De cuello uterino en 58 casos (47%), 18 casos por ca de próstata, 14 por ca de recto ya sea en pacientes operados o con la enfermedad avanzada, 12 casos de litiasis renal, 11 casos de Ca de vejiga con infiltración de los ostium ureterales, 3 casos con Ca de ovario avanzado, 4 casos con fibrosis retroperitoneal todos por radioterapia oncológica, 3 casos con pio nefrosis.

Con respecto al nivel de obstrucción dividimos a la obstrucción ureteral en tres tercios. A nivel del tercio distal del uréter la obstrucción fue en 104 casos lo que corresponde al 84,5% de los casos, tercio medio en 4 casos el 3,25% y en el tercio proximal 15 casos el 12,19 %.



Con respecto a las complicaciones postnefrostomía se observó hematuria posterior en 62 casos sin discriminar en grados de hematuria desde muy leve hasta la persistencia por 12 a 24 hs, extracción accidental del catéter en 10 oportunidades tanto espontánea como provocada por el paciente con recolocación del catéter en todas las oportunidades, hematoma renal en 8 oportunidades sin la necesidad de otro gesto sobre el riñón (tabla2)<sup>4,6</sup>.

Tabla 1

Etiología de la Obstrucción

ETIOLOGIA	CASOS	PORCENTAJE
Ca. De Cuello Uterino	58	47,1
Ca de Próstata	18	14,6
Ca. De Recto	14	11,38
Litiasis	12	9,7
Ca de Vejiga	11	8,9
Ca de ovario	3	2,4
Fibrosis Retroperitoneal	4	3,2
Infeciosa	3	2,4

Tabla 2

Complicaciones

COMPLICACION	CASOS
Hematuria por catéter	62
Salida del catéter	10
Hematoma renal	8

## Discusión

La colocación de una nefrostomía percutánea puede ser realizada tanto con fines diagnósticos como Terapéuticos y por lo tanto en la actualidad es el procedimiento de elección para el drenaje inicial de la uropatía obstructiva<sup>7</sup>.

La obstrucción ureteral es una condición frecuente en pacientes con enfermedad retroperitoneal sea esta benigna o maligna. La causa más común suele ser los tumores pélvicos, y como bien lo demuestra nuestra estadística en el medio en que nos encontramos sigue siendo la causa de obstrucción mas frecuente el ca de cuello uterino.

La nefrostomía percutánea puede ser temporal o definitiva dependiendo del tiempo de permanencia de la comunicación Fistulosa de la orina con el exterior.

Entre las temporales distinguimos aquellas que tienen como fin resolver una situación de obstrucción durante un tiempo, hasta que se decide una solución definitiva para la causa que la originó<sup>10</sup>.

La nefrostomía percutánea definitiva es aquella que practicamos tratando de ofrecer al paciente la solución única de su problema, como es el caso de los pacientes neoplásicos terminales con uropatía obstructiva, por infiltración de trigono vesical o uréteres en los cuales hemos colocado un catéter doble pig tail para mantener la funcionalidad renal y el confort del paciente<sup>6</sup>.

Entre las complicaciones que pueden ocurrir tras una nefrostomía percutánea, la hematuria provocada por la lesión producida en el parénquima renal se puede paliar con una adecuada manipulación del riñón durante la punción, tratando de ser lo más cuidadoso posible y con el menor número de punciones, con lo que el traumatismo sobre el parénquima también será menor. Suele ceder espontáneamente en 24-48 horas sin requerir tratamiento tuvimos un porcentaje alto pero la gran mayoría fueron de escaso volumen con manejo conservador<sup>9</sup>.

## CONCLUSION

La nefrostomía percutánea es, en la actualidad, el procedimiento de elección para el tratamiento o drenaje inicial de la uropatía obstructiva tanto en las complicadas (azoemia o infección) como en las no complicadas<sup>6</sup>.

Es un procedimiento sencillo y con una mínima morbi-mortalidad<sup>7</sup>.

Presenta pocas complicaciones tanto inmediatas como tardías.

En todos los casos mejora el estado clínico y analítico de los pacientes<sup>10</sup>.



## Bibliografía

- 1- Advances in percutaneous nephrostomy. Won Jay Lee Yonsei Med J. 1990 Dec;31(4):285-300. Department of Radiology, Long Island Jewish Medical Center, Albert Einstein College of Medicine, New Hyde Park, N.Y. 11042, USA.
- 2- Anatomical Variation Between the Prone, Supine, and Supine Oblique Positions on Computed Tomography: Implications for Percutaneous Nephrolithotomy Access. Duty B, Waingankar N, Okhunov Z, Levi EB, Smith A, Okeke Z. Urology. 2011 Aug 4.
- 3- Ganpule AP. Ultrasound-guided percutaneous nephrostomy. Indian J Nephrol. 2011 Apr;21(2):139. PubMed PMID: 21769186; PubMed Central.
- 4- Heyns CF. Urinary tract infection associated with conditions causing urinary tract obstruction and stasis, excluding urolithiasis and neuropathic bladder. World J Urol. 2011 Jul.
- 5- Baishya RK, Dhawan DR, Jagtap J, Sabnis R, Desai MR. Percutaneous nephrostomy under ultrasound guidance. Indian J Nephrol. 2011 Jan;21(1):67.
- 6- Tu MQ, Shi GW, He JY. [Treatment of pyonephrosis with upper urinary tract calculi]. Zhonghua Yi Xue Za Zhi. 2011 Apr 26;91(16):1115-7. Chinese.
- 7- Knoll T, Tasca A, Buchholz NP. Treatment of small lower pole calculi--SWL vs. URS vs. PNL? Arch Ital Urol Androl. 2011 Mar;83(1):6-9.
- 8- Dyer RB, Regan JD, Kavanagh PV, Khatod EG, Chen MY, Zagoria RJ. Percutaneous nephrostomy with extensions of the technique: Step by step. *Radiographics* 2002; 22: 503-525.
- 9- Akman T, Binbay M, Sari E, Yuruk E, Tepeler A, Akcay M, Muslumanoglu AY, Tefekli A. Factors affecting bleeding during percutaneous nephrolithotomy: single surgeon experience. J Endourol. 2011 Feb;25(2):327-33.
- 10- Vitagliano gonzalo, roberto saldiás , octavio a. castillo. Utilización de la nefrostomía percutánea en la práctica urológica percutaneous nephrostomy in clinical practice Escuela de Medicina, Universidad Católica del Maule. Revista Chilena de Urología. Volumen 74 / n° 3 año 2009.-
- 11- Giménez Mariano, Guimaraez Marcelo, Oleaga juan, Sierre Sergio. Manual de Tecnicas Intervencionistas Guiada Por Imágenes. Edic. Journal. 2011. Cap. 26 Pag 267-277.